ISSN 2185-2820 | JSME | 小切開・鏡視外科学会誌

Vol.12 No.1 2021

小切開・鏡視外科学会誌

CONTENTS

【「8K 超高精細画像の発展と次世代医療」シンポジウムプログラム・抄録 】

2021 年 7 月 3 日（土）
主催：特定非営利活動法人　日本小切開・鏡視外科学会
会場：WEB によるオンライン開催

【原著 /Original Article】
上腹部に至る良性非内膜症性巨大卵巣嚢胞に対する
腹腔鏡補助下卵巣嚢胞摘出術の 10 例の検討 …… 大井手 志保　他

【投稿規定】

日本小切開・鏡視外科学会
Lift Endoscopy & Minimal Incision Surgery
http://www.academiasupport.org/lemis/

特定非営利活動法人

日本小切開・鏡視外科学会

Lift Endoscopy & Minimal Incision Surgery

「8K 超高精細画像の発展と次世代医療」シンポジウム

（Albert Schweitzer 医学賞受賞記念）

会　期：2021 年 7 月 3 日（土）10:30～16:00

会　場：オンライン開催
（WEB 会議システムによるライブ発表及びオンデマンド発表）

主催：特定非営利活動法人日本小切開・鏡視外科学会

事務局：一般社団法人アカデミアサポート内
〒160-0022 東京都新宿区新宿 1-24-7-920
TEL: 03-5312-7686 / FAX: 03-5312-7687
E-mail: lemis@academiasupport.org

ホームページ：http://www.academiasupport.org/lemis.html

目　次

ご挨拶…… 5
ご案内…… 6
プログラム…… 8

抄録・略歴
　教育講演…… 10
　記念講演…… 12
　シンポジウム…… 14
　特別企画…… 22

協賛企業・団体一覧…… 28

ご 挨 拶

謹啓、今般の感染症対応やワクチン接種などにおきまして、先生方には大変なご尽力とご活躍のことと拝察申し上げます。

昨年、内視鏡用の小型・軽量の超高画質 8K 画像カメラを世界で初めて開発された本学会設立理事の千葉敏雄先生が、オーストリアの財団から Albert Schweitzer 医学賞を邦人として初めて受賞されました。外科的診療に身を置く一人として大変嬉しく、本学会としても誇らしい思いであります。千葉先生は、米国における臨床経験を通じて、新生児や乳児、時には胎児に対する安全で精緻な手術には、軽量かつ高画質の画像機器が必須であるとのお考えから、4K 開発とほぼ同時期に、それを上回る超高画質の 8K 技術の開発を推し進めてこられたと伺っております。

今般、ワクチン接種の開始に伴い学会理事の先生方とご相談させていただいた際、受賞の慶事を皆様でお祝いする主旨で、受賞記念シンポジウムを Webinar 形式で開催することになりました。プログラムでは、千葉先生の記念講演ならびに 8K 画像の基礎を知る教育講演とともに、シンポジウムでは、実際に 8K 画像を臨床でご経験された先生方によるご講演と意見交換を予定しております。さらに、8K を含む先端技術と今後の医療の姿について、理工学系でグリッド情報処理や先端的な仮想空間イメージングをご専門とする先生方を交えた座談会も企画いたしました。なお、理工学系の先生方は、(法) 産学連携推進機構理事長の妹尾堅一郎氏よりご推薦をいただきました。カジュアルな雰囲気で、各方面の方々に限られた時間ではありますが、忌憚のない意見交換をしていただく事で、千葉先生への祝賀にもなるのではと思っております。

つきましては、受賞記念シンポジウムの趣旨をご理解賜り、奮ってのご参加をお願い申し上げます。

結びに、先生方の益々のご活躍とご発展を心よりお祈り申し上げます。

謹白

日本小切開・鏡視外科学会代表理事
(防衛医科大学校　名誉教授・大学医師会長)
古谷 健一

ご 案 内

参加費：

この度は無料参加とさせて頂きます。

開催期間：

入室開始時間：2021 年 7 月 3 日（土）10:00～

ライブ発表時間：2021 年 7 月 3 日（土）10：30～16：00（予定）

オンデマンド配信期間：2021 年 7 月 5 日（月）～7 月 31 日（土）

＊オンデマンド配信ご視聴の際は学会ホームページ（以下）をご覧ください。

http://www.academiasupport.org/lemis/index.html

各種研修証明のご案内：

参加者の皆様に、以下を発行予定致しております。
参加状況および設問の回答状況によって、該当講演のご出席確認となります。 ご出席が確認出来た方へ、該当申請手続きを事務局にて行わせて頂きます。

日本内視鏡外科学会	後援講習会
日本専門医機構	学術集会参加単位・産婦人科領域講習単位
日本産科婦人科学会	研修出席証明

対象講演：

Albert Schweitzer 医学賞（2020 年）受賞記念講演、シンポジウム

＊日本産科婦人科学会研修出席証明および日本専門医機構学術集会参加・産婦人科領域講習単位取得につきまては、学会規定によりオンデマンド配信期間中の 2021 年 7 月 20 日（火）～26 日（月）の期間中にご視聴および設問にご回答頂きますと、取得頂けます。予めご了承ください。

オンライン発表についてのご案内：

【ライブ発表について】

- D とパスワードをご用意ください。
- 氏名の登録は、漢字で「氏名（所属）」で統一してください。登録状況を確認するために必ずお願い致します。
- ご発表についてご質問がございます際は、質問事項を Q&A 欄にご入力ください。発表の途中でも構いません。発表者と司会者に質問内容が届きます。
- 「手を挙げる」によって追加質問も可能ですが、司会者の指示に従ってください。

【オンデマンド配信について】

- 閲覧のために ID、パスワードが必要です。
- 配信期間中 7/5（月）～7/31（土）はいつでも入退室が可能で、視聴時間の設定はありません。
- 質問はオンデマンド配信画面のメールフォームでお願い申し上げます。
- 配信画面の録画、静止画記録、録音を一切禁止致します。

注意事項：

この度の学会開催では、オンライン会議システム Zoom を使用します。ID、パスワードによって厳重にセキュリティーチェックを実施しますが、公共システムを利用するために注意が必要です。以下についてご留意の程よろしくお願い致します。

- 配信画面の録画、静止画記録、録音を一切禁止致します。
- ID、パスワードの譲渡・共有は禁止致します。これに関わるトラブルが発生した場合、本学会では責任を負いかねます。
- 本オンライン開催での発表に要する通信料は、発表者の自己負担と致します。

ご不明な点等ございましたら、事務局へお尋ねください。

【特定非営利活動法人日本小切開・鏡視外科学会事務局】
一般社団法人アカデミアサポート内
〒160-0022 東京都新宿区新宿 1-24-7-920
TEL: 03-5312-7686 / FAX: 03-5312-7687
E-mail: lemis@academiasupport.org

日本小切開・鏡視外科学会に関するお問い合わせ：

ご入会お申込み・お問い合わせに関しましては、上記、日本小切開・鏡視外科学会事務局へご連絡ください。当学会の情報は、以下ホームページよりご覧頂けます。

【日本小切開・鏡視外科学会ホームページ：http://www.academiasupport.org/lemis/index.html】

日本小切開・鏡視外科学会
「8K 超高精細画像の発展と次世代医療 シンポジウム」
(Albert Schweitzer 医学賞受賞記念)

日時：2021 年 7 月 3 日（土）10：30～16：00　形式：オンライン開催（Zoom Webinar）

《プログラム》

【午前の部】

【10：30～10：35】開会の辞

【10：35～11：05】教育講演

「8K 映像技術の基本知識と医療応用」

演者：山下紘正（エア・ウォーター・バイオデザイン株式会社取締役）

座長：古谷健一（日本小切開・鏡視外科学会代表理事、防衛医科大学校名誉教授・大学医師会長）

【11：10～12：10】Albert Schweitzer 医学賞（2020 年）受賞記念講演

「8K 超高精細画像の医療応用:その現状と今後」

演者：千葉敏雄（MIC 理事長、順天堂大学特任教授、前国立成育医療センター小児外科部長）

座長：橋本大定（日本小切開・鏡視外科学会名誉理事、埼玉医科大学名誉教授、前野整形外科最高顧問）

【午後の部】

【13：00～15：00】受賞記念シンポジウム

座長：永井秀雄（自治医科大学名誉教授、さいたま記念病院院長）

渡部祐司（第 34 回日本小切開・鏡視外科学会会長、愛媛大学病院副院長）

1. **「8K 内視鏡の臨床応用における課題と展望　-8K フォーラムの活動を通じて-」**
   猪股雅史（大分大学医学部消化器・小児外科学講座教授）
2. **「8K UHD 腹腔鏡を用いた手術と外科の近未来」**
   森　俊幸（立正佼成会附属佼成病院外科、杏林大学外科客員教授）
3. **「新しい技術を駆使した食道がん手術の進歩と将来像」**
   北川雄光（日本消化器外科学会理事長、慶應義塾大学病院院長）
4. **「8K 超高精細画像による骨盤内自律神経の走行に基づいた、自律神経温存広汎子宮全摘術への応用」**
   加藤友康（国立がん研究センター中央病院婦人腫瘍科科長）

【15：05～15:55】**特別企画　座談会「先端画像技術の開発と医療への貢献」**

司会：千葉敏雄、妹尾堅一郎（産学連携推進機構理事長）

出席者：

関口智嗣（国立研究開発法人産業技術総合研究所執行役員、情報・人間工学領域長）

廣瀬通孝（東京大学名誉教授、東京大学先端科学技術研究センター）

矢永勝彦（日本外科系連合学会理事長、国際医療福祉大学大学院医学研究科教授）

木村　正（日本産科婦人科学会理事長、大阪大学大学院医学系研究科産科学婦人科学講座教授）

【15：55～16：00】開会の辞

抄録・略歴

【教育講演】

「8K 映像技術の基本知識と医療応用」

エア・ウォーター・バイオデザイン株式会社取締役
山下 紘正

我々は、超高解像度 8K 画像（7680×4320 画素）を撮影可能なカメラ技術を基にして、外科医がより安全に、効率のよい内視鏡手術を行えるような 8K 硬性内視鏡システムの開発を行ってきた。元々放送用に開発されていた 8K カメラは、2002 年当初の 80kg から 2012 年には 5kg にまで軽量化されていたが、我々はこれを硬性内視鏡用のカメラへと応用するため、2013 年には 2.5kg に、2016 年には 450g へと更なる軽量化を進めた。8K カメラは従来の 2K カメラの 16 倍、4K カメラの 4 倍の画素数による膨大なデータを処理するために、消費電力が高く、発熱を抑えることが大きな課題となっていた。この課題を解決するために、我々は独自のファンレス冷却・排熱機構を開発することで、2017 年 9 月にはクラス I 医療機器としての製品化を果たし、片手で保持可能な 350g までの小型軽量化に至った。近年は 8K カメラの画質向上だけではなく、周辺機器の拡充による使い勝手の向上に努めている。2020 年には手振れを抑制し 8K 本来の画質を得るためのカメラ保持用のロボットアームを、2021 年には高い圧縮率で従来のレコーダーと同様に長時間の録画が可能な 8K レコーダーをリリースした。本報では、8K 映像技術の現状を解説し、新たな医療を切り開くためのツールとしての可能性を述べていきたい。

略歴

山下 紘正（やました ひろまさ）

博士（情報理工学）
エア・ウォーターグループ
エア・ウォーター・バイオデザイン株式会社　取締役、医療事業部　部長
一般社団法人メディカル・イノベーション・コンソーシアム　理事

2007 年 東京大学大学院情報理工学系研究科博士課程（情報理工学）修了
　　国立成育医療センター　臨床研究員
2008 年 東京大学大学院情報理工学系研究科　助教
2010 年 国立成育医療研究センター臨床研究センター　研究員
2013 年 一般社団法人メディカル・イメージング・コンソーシアム　理事
2015 年 日本大学総合科学研究所　准教授
2017 年 カイロス株式会社　取締役、研究開発本部　本部長
2020 年 エア・ウォーター・バイオデザイン株式会社　取締役、医療事業部　部長
現在に至る

研究開発活動：
大学在籍時より一貫して、外科手術を支援するための新しいデバイスやナビゲーションシステム等の研究開発に従事してきた。近年は特に 8K 超高解像度を有する内視鏡/顕微鏡システムの開発の他、他分野への応用も進めている

学会活動：
日本コンピュータ外科学会評議員，日本看護理工学会評議員・COI 委員，小切開・鏡視外科学会評議員など

専門：
医用画像、手術支援ロボット、ナビゲーション、機械工学など

【Albert Schweitzer 医学賞（2020 年）受賞記念講演】

「8K 超高精細画像の医療応用:その現状と今後」

一般社団法人メディカル・イノベーション・コンソーシアム理事長
順天堂大学特任教授、前国立成育医療センター小児外科部長
千葉 敏雄

外科治療のタイミングは“出生後から出生前へ”：新生児期外科疾患の一部は胎児期に発症し、子宮内において致死的増悪をきたし得ることが近年明らかとなり、必要に応じ胎児・胎盤の外科的治療が行われるようになった。この出生後から出生前へ前倒しされた胎児期手術においては、低侵襲性の胎児内視鏡手術に対する期待が極めて大きい。その理由としては、従前の直視下（子宮切開下）胎児手術の母児への侵襲性が高いことが挙げられる。

画像技術は“放送から医療へ”：この胎児内視鏡手術手技の発展を目指し我々は、NHK 放送技術研究所開発の先進的映像技術の導入を試みてきた。まず我々は、未発達な胎児眼球へのキセノン光源による強い光照射を避けるべく、2012 年に超高感度硬性内視鏡の開発（超高感度撮像素子）に成功した。続いて我々は、胎児内視鏡画像（低解像度）を超高精細化すべく、8K 超高解像度画像の導入に着手した。これは、超高解像度の胎児内視鏡技術が、一層広く出生後（小児・成人）の硬性内視鏡手術にも用いられることを期待してのプロジェクトであった。

8K 内視鏡手術の進展：この 8K 画像下手術の開発は、動物実験（2009 – 2013）の段階から、臨床的には 8K 腹腔鏡下・顕微鏡下手術（2014 杏林大学・同三宅眼科病院）へと進められ、これに引き続く 8K カメラの超小型軽量化に至っている。8K 内視鏡はその視力が約 4.3 と、現状の 2K（同 1.1）に比べ明らかに高い解像度を有することから、術野において従来困難であった解剖学的構造（膜構造、血管・神経等）の視認をも可能とし、さらには外科手術の手技・成績の向上に資することが期待されている。この 8K 内視鏡については、実際の医療現場からの多くの具体的要請を基に、その機能・画質の一層の改善および周辺機器の開発が進められている。

8K 画像医療応用のこれから：今後、8K 医療画像の幅広い遠隔伝送（含オンライン診療・医学教育等）が、革新的な通信技術（5G、光ファイバーなど）の発達とともに大きく進むと考えられる。この意味で、我々の 8K 医用画像伝送系に関する提案が、国連により国際標準として正式採用された（2018）ことの意義は大きい。このような流れは今後、他の医用画像（超音波など）の一層の高精細化とも相俟って、低侵襲医療（含胎児内視鏡手術）のさらなる発展を促すものと期待される。

略歴

千葉 敏雄（ちば としお）

医師・医学博士
（一般社団法人）メディカルイノベーションコンソーシアム（MIC）理事長
(学校法人)順天堂大学特任教授、(国立大学法人）大分大学客員教授

【経歴】
1975/3　東北大学医学部卒業
1977　国立小児病院外科
1978　東北大学第二外科
1978　大阪大学蛋白質研究所
1982　医学博士号取得（東北大学医学部）
1984　東北大学小児外科助手
1986　米国ピッツバーグ大学小児外科クリニカルフェロー・同客員教授
1992　東北大学小児外科講師
1997　米カリフォルニア大学サンフランシスコ校（UCSF）胎児治療センター客員助教授
1998　同客員教授・上席研究員
2001　国立成育医療センター特殊診療部長
2009　同臨床研究開発部長
2010　（独）国立成育医療研究センター臨床研究センター副センター長、同医療機器開発室長
2010/9　国際胎児医学・外科学会(IFMSS）会長
2012　（一社）メディカル・イメージング・コンソーシアム（MIC）理事長
2013/5　東京大学大学院情報理工学系研究科教授
2013　（独）国立成育医療研究センター社会・臨床研究センター副センター長、同医療機器開発部長
2014　昭和大学医学部・早稲田大学理工学部客員教授
2015/4　日本大学総合科学研究所教授
2016　“8K の医療応用国際シンポジウム”主催（於日本大学）
2017　8K 硬性内視鏡（含胎児内視鏡）臨床実用化のため、CEO としてカイロス㈱ 創設（のちにエアウオーター㈱ と統合）
2018　（一社）メディカル・イノベーション・コンソーシアム（MIC）理事長、同年国際電気通信連合（ITU）への MIC 提案（“8K 医用画像の遠隔伝送方式”）が国際標準（国際連合基準）として公式に承認される
2019/6　順天堂大学医学部特任教授（超高精細画像医療応用講座）
2019/11　大分大学医学部客員教授

【受賞】
2006/5　日本機械学会ロボティクス・メカトロニクス部門 ROBOMEC 表彰
2020/2　アルベルト・シュバイツァー賞受賞(最高賞および医学賞)

▼講演・発表等の活動（米国 UCSF よりの帰国前後以降）
（国内）多数の医療施設・教育研究機関（国連大学など)、医学専門学会、中央省庁（内閣官房・官邸、総務省、厚労省薬事食品衛生審議会、内閣府科学技術イノベーション会議など)、日本医師会および各メディア等
（国外）多くの国際学会・医療機関・国際機関等：米国（含ハーバード大学関連病院など)、欧州各国（含スイス国際連合専門機関など)、豪州、中近東各国（外務省後援による)、東アジア各国、東南アジア各国、インド・スリランカ等
▼著書（共同執筆)「胎児手術」(科学評論社，2007)
▼論文(共同執筆）　和文・英文多数（胎児医療、8K 医療画像関連など)

【シンポジウム 1】

「8K 内視鏡の臨床応用における課題と展望　-8K フォーラムの活動を通じて-」

大分大学医学部消化器・小児外科学講座教授
猪股 雅史

【はじめに】

手術の質の向上のために 8K 高精細画像の臨床応用が期待されている。我々は 2018 年に 8K 内視鏡医療応用フォーラムを設立し、今回、「8K の臨床応用を検討する多施設共同研究」を実施したので、その有用性と課題を述べたい。

【8K プロジェクト研究の概要】

2019 年 9 月から 2021 年 2 月において、全国 10 施設において 8K 内視鏡手術システムを新規に使用した上下部消化管・呼吸器・泌尿器・小児外科領域の参加者に対して、既存システムと比較した使用感についてアンケート調査を行った。44 手術症例での検討において、術者・見学者の 90%以上が臨場感・組織の認識度の項目で優れていると評価した。一方、スコピストの 77%が重量感で、50%が操作性・疲労感の項目で劣っていると評価した。

【8K 内視鏡の有用性と課題】

超高精細画像による高い映像質感と微細な解剖構造の把握は、精確な手術手技をもたらし、安全性を向上させうる。また大型モニターを通して手術内容が見学者にも詳細に共有され、手術安全性とともに高い教育効果も得られる。一方、内視鏡は小型化されたが、現段階では重量感、操作性の点において長時間手術におけるスコピストの負担が増える可能性がある。また高容量データの処理困難性も今後の改善が期待される。

【今後の展望】

スコープ保持ロボットアームの普及、臨床現場で日常的に運用可能な記録・データ編集システムの開発整備の取り組みも進んでおり、さらに 5G 時代の 8K 映像転送が可能になれば、8K 高精細画像による遠隔手術の実現も期待される。

略歴



猪股 雅史（いのまた まさふみ）

大分大学医学部消化器・小児外科学講座　教授

【職歴】
1988 年　3 月　大分医科大学医学部卒業
1988 年　6 月　大分医科大学大学医学部附属病院外科第一（研修医）
1990 年　4 月　国立病院九州がんセンター　外科
1994 年　5 月　国立がんセンター研究所　病理部
（対がん１０カ年総合戦略・リサーチレジデント）
1997 年　3 月　大分医科大学 大学院 修了　医学博士取得
2003 年　4 月　大分大学医学部総合外科学第一　講師
2010 年　4 月　大分大学医学部総合外科学第一　准教授（消化器外科 副診療科長）
2011 年　9 月　米国コーネル医科大学　大腸外科（NY） Visiting fellow
（厚生労働科学研究海外派遣事業）
2014 年 10 月　大分大学医学部消化器・小児外科学講座　教授
2020 年　4 月　大分大学医学部附属病院 副病院長・卒後臨床研修センター長兼任

【専門領域】
消化器外科、内視鏡外科、腫瘍外科学、大腸肛門病外科

【主な学会活動】
日本外科学会：指導医・専門医・代議員
日本消化器外科学会：指導医・専門医・評議員・理事・広報委員長
日本内視鏡外科学会：技術認定取得医・評議員・理事・学術委員長・技術認定審査委員
日本臨床外科学会：評議員
日本癌治療学会：代議員
8K ファーラム：世話人

【主な受賞歴】
Best Presentation Award；14th World Congress of Endoscopic Surgery（2014. Paris）
JCOG 2015 下山正徳賞 The Masanori Shimoyama Award from JCOG
ISDS Kitajima Prize；48th World Congress of Surgery（2019. Krakow, Poland）
Good Design Award 2019（2019.東京）；ジャバラ大腸ステント

【特許】
がん化学療法誘発脱毛に対する抗脱毛用組成物：公開番号 2012-62283
抗炎症性腸疾患剤：公開番号 2012-214416
粘膜挙上剤：公開番号 2014-188054
人工知能搭載内視鏡システム：出願番号 2018-044121
ピロリ菌光線照射治療装置：公開番号 2017-164223

【シンポジウム 2】

「8K UHD 腹腔鏡を用いた手術と外科の近未来」

立正佼成会附属厚生病院外科、杏林大学外科客員教授
森 俊幸

内視鏡外科手術はテクノロジー依存性が高い。手術はほとんど視覚情報のみにより遂行されるため、視覚情報の質は手術の精度に大きく影響する。現行の腹腔鏡ビデオシステムは多くの施設でハイビジョン（1080x720Pixel HD720、1980x1080Pixel HD1080、2K）が用いられている。腹腔鏡手術導入当初の VGA 規格（640x480Pixel）に比べ、微細な解剖構造が視認できるようになり、手術の質が著しく向上した。HD1080 の縦横 2 倍の規格が 4K(3840x2160 Pixel)、縦横 4 倍の規格が 8K（7680x4320 Pixel）である。8K の民生用モニターもすでに市販されており、NHK が実験放送を行なっている。モニター画像で手術を行う際には、上記の画像解像度ばかりでなく色域やダイナミックレンジも重要である。ハイビジョンで採用されている色域は BT.709 という規格で自然界に存在する色の 74.4%しか再現できない。一方、4K・8K で採用されている BT.2020 規格では自然界に存在する色彩の 99.9%が表示可能となっている。このような高精細化、色域の拡大がもたらすメリットの検討はその緒についたばかりであるが、すでに解剖構造の視認性の高さが指摘されている。今後 AI を用いた手術支援が広がってくるものと思われる。色彩の判別による剥離層の表示などが可能となれば、自動手術ロボット開発の端緒となろう。

略歴

森 俊幸（もり としゆき）

立正佼成会附属厚生病院外科
杏林大学外科客員教授

【略歴】

昭和 55 年 3 月	東北大学医学部卒業
昭和 55 年 4 月-昭和 59 年 3 月	虎ノ門病院外科レジデント
昭和 59 年 4 月-平成 2 年 3 月	東京大学第一外科
平成 2 年 4 月-平成 3 年 8 月	埼玉医科大学総合医療センター
平成 3 年 9 月-平成 6 年 9 月	カリフォルニア大学サンフランシスコ校
平成 7 年 4 月-	杏林大学外科
平成 20 年 4 月	教授昇任
令和 3 年 3 月	杏林大学退任
令和 3 年 4 月-	現職

【専門】
腹腔鏡外科、胆道膵臓外科

【学会】
国内　日本外科学会（指導医）、日本消化器外科学会（指導医、評議員）
　　日本内視鏡外科学会（技術認定医、技術認定委員長、理事）日本肥満治療学会（理事）
　　日本臨床外科学会（評議員）その他多数
海外　ACS（FACS）、 SAGES、 SSAT

【近著】
森俊幸　梅澤昭子 『ラパコレを究める　技術認定を目指す標準手技，困難例を制す Bailout 手技（Web 動画付）』南江堂 2020 年 10 月

【シンポジウム 3】

「新しい技術を駆使した食道がん手術の進歩と将来像」

慶應義塾大学外科
北川 雄光、川久保 博文、入野 誠之、松田 諭

食道癌集学的治療が発達した今日においても、系統的リンパ節郭清を基軸とした局所制御は極めて重要である。近年普及してきている胸腔鏡下食道切除術においても、リンパ節郭清に伴う反回神経麻痺は依然ゼロにすることは困難であり、誤嚥性肺炎など食道癌の予後不良因子とされる術後呼吸器合併症発症の要因ともなっている。したがって両側反回神経周囲リンパ節郭清においては、郭清の質落とすことなく反回神経の機能を温存するための愛護的な操作を行うことが必要となる。胸腔鏡による拡大視効果は、微細解剖、特に膜の層構造の可視化を容易にし、より適切な剥離層を維持しながら質の高いリンパ節郭清を行うことを可能にした。近年、8K 内視鏡の登場により、この拡大視効果は一層顕著なものになりつつある。従来から経胸的アプローチを伴わない、経裂孔的食道切除術においては上中縦隔を含む系統的な縦隔リンパ節郭清は困難であると考えられてきた。しかし近年、縦隔鏡やロボット支援手術システムを用いて、縦隔リンパ節郭清を伴う食道癌根治術の可能性に関する報告が散見されるようになっている。これまで画一的に行われてきた食道癌に対するリンパ節郭清、根治術が 8K 内視鏡を含む様々な新しい技術の導入によってその質を向上させながら、さらに低侵襲かつ個別的に行われる時代が到来しつつある。

略歷

北川 雄光（きたがわ ゆうこう）

日本消化器外科学会理事長、慶應義塾大学病院院長

学歴　1986 年　3 月　慶應義塾大学医学部卒業

職歴　1986 年　4 月　慶應義塾大学病院研修医（外科）
1993 年　8 月　カナダブリテイッシュコロンビア大学留学（1996 年 7 月まで）
1996 年　8 月　川崎市立川崎病院出向（外科副医長）
1997 年　5 月　慶應義塾大学助手（医学部外科学）
2005 年 11 月　慶應義塾大学専任講師（医学部外科学）
2007 年　4 月　慶應義塾大学教授（医学部外科学）
2009 年　4 月　慶應義塾大学病院腫瘍センター長
2011 年 10 月　慶應義塾大学病院副病院長
2017 年　8 月　慶應義塾大学病院病院長,慶應義塾理事
2018 年　4 月　国立がん研究センター理事（がん対策担当）兼任
2021 年　5 月　慶應義塾常任理事

評議員等

日本学術会議会員（2020 年 10 月 1 日～2026 年 9 月 30 日）
日本外科学会　第 120 回定期学術集会会頭　監事
（2012 年 4 月～2018 年 4 月まで理事、2014 年 4 月～2016 年 4 月まで副理事長）
日本消化器外科学会　理事長
日本癌治療学会　2015 年-2019 年まで理事長
日本リンパ学会　常任理事
日本食道学会　理事、食道癌診断・治療ガイドライン作成委員長
日本外科感染症学会　理事
日本内視鏡外科学会　理事、技術認定審査員（消化器・一般外科）
日本消化器内視鏡学会　監事
日本消化管学会　理事
国際胃癌学会　理事
国際食道疾患学会　理事（2016 年～2018 年まで会長）
他.

学術誌編集委員 等

Editor in Chief of “Gastric Cancer” （2009 年～2019 年）
Japan Clinical Oncology Group (JCOG) 食道がんグループ代表者
日本食道学会食道癌診断・治療ガイドライン検討委員会委員長

【シンポジウム 4】

「8K 超高精細画像による骨盤内自律神経の走行に基づいた、自律神経温存広汎子宮全摘術への応用」

国立がん研究センター中央病院婦人腫瘍科科長
加藤 友康

子宮頸部の浸潤癌には広汎子宮全摘が適用されるが、その切除範囲は骨盤機能を司る自律神経の走行範囲にまで及ぶ。そのため、術後に骨盤機能の低下が起こる。特に排尿障害が顕著で、自己導尿を余儀なくされる場合もある。切除範囲を狭くすると局所再発が起こり、ダブルストーマとなる可能性も出てくる。根治性と機能温存の両立には自律神経の走行を見極める必要がある。特に、直腸側面を走行する骨盤神経叢とそこから膀胱に分布する自律神経の切除ラインが大事である。そこで、高精細かつ高解像度の 8K 内視鏡カメラを使って骨盤神経叢と膀胱枝の走行が視認できるか検証した。

初めに、この 8K 内視鏡を用いて、開腹広汎子宮全摘術を体外カメラとして撮影した。その結果、骨盤内の自律神経の走行、特に骨盤神経叢から膀胱に分布する自律神経が明瞭に示された。ただし 8K 内視鏡カメラの赤色の表現に難があったため、次に出血のない解剖体を対象にした。東京医科歯科大学臨床解剖学分野による Thiel 固定遺体を剖出した。広汎子宮全摘と同様の手順で後腹膜を展開すると、下腹神経の表面を走行する血管の走行が認識され、骨盤神経叢の腹側縁から子宮や膀胱へ向かう神経枝が 8K 内視鏡で視認された。

8K 内視鏡は自律神経の走行を明瞭に示されことは、術中の切断ラインの決定に有用であり、広汎子宮全摘術における自律神経温存の確実性と安全性向上に寄与するものと考えられる。

略歴

加藤 友康（かとう ともやす）

国立がん研究センター中央病院婦人腫瘍科　科長

【略歴】

1983 年 3 月　　東京医科歯科大学医学部卒業
1983 年 6 月　　川崎市立川崎病院産婦人科臨床研修医
1985 年 6 月　　国立がんセンター婦人科臨床研修医
1989 年 12 月　　東京医科歯科大学　難治疾患研究所内分泌異常部門　助手
1992 年 7 月　　財団法人癌研究会附属病院婦人科医員
1998 年 9 月　　米国立癌研究所（NIH/NCI）　留学（1 年間）
2004 年 1 月　　東京医科大学産婦人科客員講師併任
2005 年 3 月　　財団法人癌研有明病院婦人科　医長
2006 年 4 月　　国立がんセンター中央病院婦人科　病棟医長
2008 年 12 月　　東京医科大学産婦人科客員教授併任
2010 年 12 月　　東京医科大学産婦人科兼任教授併任
2012 年 4 月　　東京医科歯科大学非常勤講師併任
2015 年 1 月　　国立がん研究センター中央病院婦人腫瘍科科長　現在に至る

【所属学会・専門医等】

所属学会：
日本産婦人科学会、日本癌学会、日本癌治療学会、日本婦人科腫瘍学会、日本産婦人科手術学会、日本臨床細胞学会、日本女性医学会、日本メディカル AI 学会、日本サルコーマ治療研究学会、International Gynecologic Cancer Society, International Academy of Cytology

専門医など：
日本産婦人科学会専門医・指導医、
日本婦人科腫瘍専門医・指導医、がん治療認定医
日本臨床細胞学会細胞診専門医・教育研修指導医
日本女性医学学会認定女性ヘルスケア専門医
日本メディカル AI 学会公認資格
国際細胞学会認定細胞病理医

研究歴：1988 年 6 月-1991 年 4 月　東京医科歯科大学　難治疾患研究所内分泌異常部門
1998 年 9 月-1999 年 8 月　米国立癌研究所（NIH/NCI）

【特別企画】

略歴



妹尾 堅一郎（せのお けんいちろう）

産学連携推進機構理事長

慶應義塾大学経済学部卒業後、富士写真フイルム株式会社勤務を経て、英国国立ランカスター大学経営大学院博士課程満期退学。産業能率大学助教授、慶應義塾大学大学院教授、東京大学先端科学技術研究センター特任教授、九州大学客員教授、一橋大学大学院ＭＢＡ客員教授等を歴任。現在も東京大学で大学院生や社会人を指導、長野県農業大学校客員教授を務める。また企業研修やコンサルテーションを通じて、イノベーションやビジネスモデル、新規事業開発等の指導を行っている。

日本知財学会理事。CIEC（コンピュータ利用教育学会）前会長。研究・イノベーション学会参与（前副会長）。内閣知的財産戦略本部専門調査会前会長、農水省技術会議前委員等を歴任。現在も省庁や公的機関に関わると共に、複数の企業で社外取締役等を兼務。

著訳書多数。中でもベストセラーになった『技術力で勝る日本が、なぜ事業で負けるのか』(2009 年）のタイトルは流行語にもなった。最新刊は、『プラットフォーム・レボリューション』(監訳 : ダイヤモンド社、2018 年)。また、2017 年より月刊『時局』にて「新潮流の Business 航海塾～妹尾教授のビジネス探訪～を現在も連載中。他にも適宜、雑誌連載・記事・対談等で最新の知見を発信している。

実践面では、秋葉原の再開発プロデュース等で著名。

【特別企画】

略歴

関口　智嗣（せきぐち　さとし）

国立研究開発法人 産業技術総合研究所執行役員、情報・人間工学領域長

国立研究開発法人 産業技術総合研究所 情報・人間工学領域長として「豊かで快適な社会の実現を目指し、人間に配慮した研究開発」を統括指揮しています。人工知能(AI)、Internet of Things(IoT)、モビリティ、ヘルスケア、デジタルアーキテクチャなど最先端情報技術の社会実装を推進しています。社会課題の解決に向けて、技術開発の推進だけではなく、いち早く社会に還元するため企業群との連携をプロデュースしています。

また、研究分野の専門は情報学の分散コンピューティングです。インターネットで接続されたコンピュータを恰も自分が所有するように使用するグリッドコンピューティングについて、国内外の研究開発プロジェクトを立ち上げ、国際標準化などにも貢献してきました。広域に分散したデータ、コンピュータ、入出力デバイスなどが利用目的ごとに仮想的に束ねられ、ひとつアプリケーションのような使い勝手を利用者に提供するシステムを目指しました。今のクラウドコンピューティングの原型とも言えます。人工衛星データ利用促進プロジェクトやIT機器が排出する二酸化炭素を削減する「グリーンITプロジェクト」などを統括しました。こうした業績が認められ、市村賞貢献賞、文部科学大臣表彰科学技術賞、情報処理学会フェローなどを受賞しました。

【経歴】

1982年3月	東京大学 理学部 情報科学科 卒業
1984年3月	筑波大学大学院 理工学研究科 修了
2011年3月	東京大学大学院 情報理工学研究科 修了 博士（情報理工学）
1984年4月	通商産業省工業技術院電子技術総合研究所 入所
2001年4月	独立行政法人 産業技術総合研究所 改組
2002年1月	グリッド研究センター 研究センター長
2015年4月	国立研究開発法人 産業技術総合研究所 改組 情報・人間工学領域 領域長

【資格等】

技術士（情報工学部門）、エネルギー管理士、第一級陸上無線技術士、通訳案内士、総合旅行業務取扱管理者等

【著書】

グリッド時代（アスキー出版）他

（令和3年6月1日現在）

【特別企画】

略歴

廣瀬 通孝（ひろせ みちたか）

東京大学名誉教授
東京大学先端科学技術研究センター　サービスVRプロジェクトリーダー

【略歴】
昭和29年5月7日生まれ、神奈川県鎌倉市出身
昭和57年3月、東京大学大学院工学系研究科博士課程修了。工学博士。同年東京大学工学部講師
昭和58年東京大学工学部助教授
平成11年東京大学大学院工学系研究科教授、東京大学先端科学技術研究センター教授
平成18年東京大学大学院情報理工学系研究科教授
平成30年東京大学連携研究機構バーチャルリアリティ教育研究センター機構長などを歴任
令和2年4月より現職

専門はシステム工学、ヒューマン・インタフェース、バーチャル・リアリティ。

主な著書に『バーチャル・リアリティ』（産業図書）。『ヒトと機械のあいだ』（岩波書店）など多数。

総務省情報化月間推進会議議長表彰、東京テクノフォーラムゴールドメダル賞、大川出版賞、など受賞。

日本バーチャルリアリティ学会会長、
日本機械学会フェロー、
産業技術総合研究所研究コーディネータ、
情報通信研究機構プログラムコーディネータ等を歴任。

【特別企画】

略歴

矢永 勝彦（やなが かつひこ）

国際医療福祉大学大学院医学研究科・教授、同大学医学部消化器外科・教授

【学歴】	昭和54年(1979)3月27日	九州大学医学部医学科卒業
【学位】	平成3年(1991)2月7日	医学博士号（九州大学、医博乙第1516号）
【職歴】	昭和54年(1979)6月1日	九州大学医学部附属病院研修医（第二外科）
	〃55年(1980)7月1日	米国ハーネマン医科大学・関連病院一般外科レジデント
	〃58年(1983)8月1日	大分赤十字病院外科医員
	〃59年(1984)4月1日	九州大学医学部附属病院医員（第二外科）
	〃61年(1986)4月1日	九州大学医学部附属病院助手（第二外科）
	〃　　〃　7月1日	米国ピッツバーグ大学医学部附属病院医員（移植外科部門）
	昭和63年(1988)1月1日	米国ピッツバーグ大学医学部助教授（外科）
	平成元年(1989)7月1日	米国マウントサイナイ医科大学客員助教授（外科）
	〃　　〃　8月1日	九州大学医学部助手（第二外科）
	〃　　〃　11月1日	九州大学医学部講師に併任
	〃 9年(1997)10月16日	九州大学医学部附属病院講師（第二外科）
	〃10年(1998)　4月1日	松山赤十字病院外科部長 九州大学医学部非常勤講師（第二外科、～平成14年3月）
	〃 12年(2000)4月1日	長崎大学医学部講師（第二外科）
	〃 14年(2002)4月1日	長崎大学大学院移植・消化器外科講師に配置換え
	〃 15年(2003)4月1日	東京慈恵会医科大学外科学講座教授（消化器外科分野）
	〃16年(2004)3月31日	東京慈恵会医科大学外科学講座 統括責任者（～2007年3月）
	令和2年(2020)4月1日	東京慈恵会医科大学名誉教授 国際医療福祉大学大学院教授、福岡看護学部教授
	〃　　〃　9月1日	国際医療福祉大学大学院医学研究科教授、医学部消化器外科教授 現在に至る

【所属学会等】American College of Surgeons (Past Governor-at-Large, Past President of the Japan Chapter, Chair of Asia-Pacific Region, Fellow, International Relations Committee member, Chair of Education, Quality & Communications Subcommittee), Society of Surgery of the Alimentary Tract (Chair, International Relations Committee), International Society of Surgery, International Society for Digestive Surgery, International Hepato-Pancreato-Biliary Association, International Association of Surgeons, Gastroenterologists and Oncologists (IASGO), Asian Society of Transplantation
日本外科学会（特別会員）、日本消化器外科学会（名誉会長、第74回総会会長、日本肝臓学会（評議員）、日本肝胆膵外科学会（名誉会員）、日本臨床外科学会（監事）、日本外科系連合学会（理事長、評議員、Fellow）、日本内視鏡外科学会（評議員）、日本癌治療学会（評議員）、日本消化器病学会（財団評議員）、日本外科感染症学会（評議員、国際渉外委員、利益相反委員会）、日本腹部救急医学会（特別会員）、日本臨床栄養代謝学会（特別会員）、日本移植学会（評議員、元監事）、日本胃癌学会（評議員）、日本食道学会（評議員）、日本血管外科学会（評議員）、日本外科代謝栄養学会（評議員）、日本臓器保存生物医学会（評議員、教育委員会委員、広報委員会委員）、日本成人病（生活習慣病）学会（評議員）、日本肥満症治療学会(監事、肥満外科手術認定制度委員会委員)、日本コンピューター外科学会(評議員)、日本消化管学会(代議員)、日本肝移植学会（世話人、ドナー安全対策委員）、日本ヘルニア学会、手術手技研究会（特別会員）、肝癌治療シミュレーション研究会（特別会員）、膵臓内視鏡外科研究会（監事）、Sentinel Node Navigation Surgery研究会(世話人)、がん集学的治療研究財団（評議員、利益相反委員会委員）、外科系社会保険委員会連合（手術委員会副委員長）、日本学術会議連携会員
Editorial Board: Journal of Hepato-biliary-pancreatic Sciences、Annals of Surgical Oncology

【特別企画】

略歴

木村 正 （きむら ただし）

大阪大学大学院医学系研究科　産科学婦人科学講座　教授

【学位】

医学博士　平成5年5月11日(1993年)　大阪大学

【学歴】

昭和60年　大阪大学医学部医学科　卒業

【職歴】

昭和60年	医員（研修医）（大阪大学医学部附属病院）
昭和61年	大阪労災病院　産婦人科医員
昭和63年	大阪大学医学部産科婦人科教室　研究生
平成 3年	大阪大学助手医学部（産科学婦人科学講座）
平成 7年	ハンブルグ大学(ドイツ)内分泌・生殖研究所客員研究員
平成 9年	大阪大学助手医学部（産科学婦人科学講座）
平成13年	大阪府立成人病センター　婦人科医長
平成14年	大阪大学助手大学院医学系研究科(産科学婦人科学講座)
平成17年	大阪大学講師大学院医学系研究科(産科学婦人科学講座)
平成18年	大阪大学教授大学院医学系研究科(産科学婦人科学講座)
平成22年	医学部附属病院総合周産期母子医療センター長（兼任～24年）
平成30年	医学部附属病院病院長（兼任）
令和2年	医学部附属病院病院長補佐（兼任）

【主要な所属学会】

日本産科婦人科学会	理事(平成21年) 渉外担当常務理事(平成23年～29年) 理事長（令和元年～）
日本生殖医学会	理事(平成20年～29年)
日本婦人科腫瘍学会	理事(平成20年～令和元年)
日本産科婦人科内視鏡学会	理事(平成20～30年)
日本女性医学会	理事（平成27年～令和元年）
FIGO（国際産科婦人科連合）	平成23年（2011年）日本代表理事（～平成29年）

AOCOG（アジア・オセアニア産科婦人科連合）平成23年（2011年）日本代表評議員　（～平成29年）

協賛企業・後援/協力団体一覧

【協賛企業】

SP&W株式会社

合同会社Envital

株式会社住田光学ガラス

【協力団体】

日本外科系連合学会

公益社団法人日本産科婦人科学会

一般社団法人日本産科婦人科内視鏡学会

一般社団法人日本消化器外科学会

一般社団法人日本内視鏡外科学会

五十音順　2021 年 6 月 15 日現在

謝辞

日本小切開・鏡視外科学会記念シンポジウムの開催に際しまして、上記の企業・団体から多大なるご支援・ご協賛をいただきました。ここに深く感謝の意を表します。

NPO 法人日本小切開・鏡視外科学会
代表理事　古谷　健一

小切開・鏡視外科学会誌

Journal of Lift Endoscopy & Minimal Incision Surgery

Volume 12　Number 1　2021

目　次

■原著/Original Article■

「上腹部に至る良性非内膜症性巨大卵巣嚢胞に対する腹腔鏡補助下卵巣嚢胞摘出術の10 例の検討」（大井手 志保 他）・・・・・・・・・・・・・・・・・・・・・・・・・・ 30

投稿規定

上腹部に至る良性非内膜症性巨大卵巣嚢胞に対する腹腔鏡補助下卵巣嚢胞摘出術の 10 例の検討

大井手志保、山田昌代、西尾元宏、山本享子、子安保喜
※四谷メディカルキューブ　ウィメンズセンター　婦人科

Laparoscopically assisted cystectomy for benign non-endometrial large ovarian cysts reaching above the umbilicus: A review of 10 cases

Shiho Oide, Masayo Yamada, Motohiro Nishio, Kyoko Yamamoto, Yasuki Koyasu
Department of Gynecology, Women's Center, Yotsuya Medical Cube

Abstract
Objectives:
Laparoscopic cystectomy is a well-established approach for intrapelvic ovarian cysts; however, the feasibility of laparoscopic approach for cysts reaching above the umbilicus remains controversial owing to technical difficulties and the risk of intraperitoneal spillage of cyst contents. The aim of this study was to validate the feasibility of laparoscopically assisted cystectomy (LAC) for non-endometrial ovarian cysts reaching above the umbilicus.
Methods:
Between January 2008 and December 2019, 797 patients underwent LAC at our facility. Of them, the cranial end of the cyst reached above the umbilicus in 10 patients with non-endometrial pathology. For those 10 cases, we retrospectively reviewed the clinical and surgical parameters such as the operation time, estimated blood loss, adverse events, intraperitoneal spillage of cyst contents, postoperative tumor histopathology findings, and the length of the skin incisions.
Results:
The median age was 23.5 (13-46) years old, and that of total cyst size and cyst content were 22 (15-27) cm and 950 (425-6300) ml. The median operation time and estimated blood loss were 91.5 (50-143) min and 82 (10-277) ml. The median length of the suprapubic incision was 3.0 (2.5-5.0) cm. No adverse events, intraperitoneal spillage of cyst contents, or conversion to laparotomy occurred. Postoperative histopathological evaluation showed mucinous cystic tumors with borderline malignancy in 1 patient, who underwent laparoscopic lateral adnexectomy without a recurrence during the follow-up of 35 months up to now.
Conclusion:
Our preliminary results suggest that LAC can be effective and safe for benign non-endometrial ovarian cysts reaching above the umbilicus.

Key words: Laparoscopically assisted cystectomy, large ovarian cyst, non-endometrial ovarian cyst

※〒102-0084 東京都千代田区二番町 7-7
TEL：03-3261-0414，FAX：03-3261-0415
2020 年 10 月 26 日受付，2020 年 12 月 10 日採用

はじめに

巨大卵巣嚢胞はしばしば上腹部に至る例もあり、特に 10 代 20 代の若年女性にみられることもある[1)2)]。腹腔鏡下手術の普及により良性卵巣嚢胞については腹腔鏡下手術は一般的な術式として定着し、その低侵襲性と合併症の少なさよりガイドラインでも推奨されている[3)4)]。しかし、上腹部に至るような良性巨大卵巣嚢胞に対しては、術野スペースの確保の難しさと嚢胞破裂や内容液漏出のリスクより創部の大きな開腹手術が選択されることが多く、身体的にも美容的にも侵襲が大きい。漿液性卵巣嚢胞、粘液性卵巣嚢胞などの非内膜症性巨大卵巣嚢胞に対する腹腔鏡アプローチ[5)6)]および小開腹創を併用した腹腔鏡補助下アプローチ[7)-9)]については RCT[8)9)]含めての報告があるが、上腹部に至るような巨大卵巣嚢胞に対して依然として腹腔鏡アプローチは一般的ではなく術式についてコンセンサスは得られていない[5)-9)]。

体外処理法を併用した腹腔鏡下卵巣嚢胞摘出術については 1990 年代より国内で初めて伊熊、子安らが紹介しているが[10)]、当院では良性非内膜症性嚢胞の嚢胞摘出術において、嚢胞の大きさによらず、腹腔内漏出の防止と低侵襲性の両立ができる腹腔鏡補助下卵巣嚢胞摘出術（LAC；Laparoscopically assisted cystectomy）を施行している。一般には開腹手術が選択されることの多い上腹部に至る大きさの非内膜症性嚢胞に対する当院の LAC の経験について、文献的考察を含めて報告する。

対象・方法

2008 年 1 月から 2019 年 12 月の間に当院で施行した 797 例の LAC 症例のうち、術前に良性非内膜症性嚢胞の診断で嚢胞上端が術前 MRI で臍高以上に至る

症例を抽出し 10 症例が抽出された。卵巣嚢胞が片側か両側かは問わず、嚢胞の上端が臍高以上である症例を対象とした。良性非内膜症性嚢胞の術前診断は、内診と経腟超音波検査、腫瘍マーカーでスクリーニングを行い、骨盤 MRI による術前画像診断で施行した。術前検査で良性非内膜症性嚢胞と診断されたものに対して LAC を施行し、術中の腹腔内所見と術後病理組織所見より確定診断をした。内膜症性嚢胞は一般に高度の癒着を伴い手術戦略が異なるため、内膜症性嚢胞がメインで臍高以上に至る症例は今回の研究から除外した。対象症例における手術時間(min)、出血量(ml)、術中・術後合併症（臓器損傷、大量出血、感染症）、腹腔内漏出の有無、開腹移行の有無、病理組織検査所見、ポート数、創部の大きさ（恥骨上創部とトロッカー創部の長さの合計）(cm) を評価項目として後方視的に調査し、手術の安全性と有効性を考察した。

手術術式である LAC は、下腹部の小切開創（約 2.5-5 ㎝：図 1①）よりオープン法でバルーン付き 12 ㎜トロッカーまたは EZ アクセス®とラッププロテクター®を装着し気腹。腹腔内を観察しながら、嚢胞の上端の高さにより、臍直上から上腹部正中線上に 5mm のトロッカー（図 1②）をカメラポートとして挿入し、計 2 点を基本として行った（図 1①②）。図 2 に示すような腹腔内を占拠する巨大卵巣に対して、図 3 に示すように恥骨上創部から S.A.N.D.バルーンカテーテル®を嚢胞内に穿刺し嚢胞内容液を吸引する。S.A.N.D.バルーンカテーテル®は嚢胞内に内側バルーンと卵巣表面に外側バルーンを膨らませ、穿刺部分の組織を挟むことで、穿刺部からの嚢胞内容液の漏出を予防する構造となっている。嚢胞内容液を吸引し嚢胞の緊満感が解除された時点で、カテーテルの穿刺針を抜き取ると、先端は吸引チューブとなり、安全に嚢胞内容液を継続して吸引することができる。卵巣嚢胞が縮小していく過程で骨盤内の視野は徐々に拡がり、さらに縮小した卵巣を恥骨上創部から体外へ牽引すると、骨盤スペースが空き、卵巣が恥骨上創部を塞ぐことで気腹が体外へ漏れず、腹腔鏡下で骨盤臓器の確認や癒着の状況を観察することが可能となる。卵巣癒着を認めた場合は左側に 5mm トロッカー（図 1 ③）を追加挿入し癒着を剥離した。強固な卵巣癒着がなければ、S.A.N.D.バルーンカテーテル®を嚢胞内に留置したまま、恥骨上創部から体外へ牽引することで卵巣嚢腫内容液を腹腔内に漏出することなく付属器を体外へ完全に搬出することが可能である。

炭酸ガスによる気腹法を行い、気腹圧は 10mmHg 以下とした。

なお、本研究は倫理審査として院内の人を対象とする医学系研究倫理審査委員会での承認を得た（承認番号 YCR20009）。

結果

患者背景および結果について表 1、2 に示す。

LAC は妊孕性希望または両側性卵巣嚢胞のため卵巣温存希望の症例に対する術式のため、表 1 に示すように年齢は 13 歳～46 歳で中央値 23.5 歳、平均値 25.9 歳と若年層が多く、BMI は中央値（範囲）が 22.5(17.6-38.4)と平均的な分布であった。嚢胞径合計（両側の場合、左右の嚢腫の大きさの合計。片側の場合、患側の嚢腫の大きさ。）、嚢胞内容量（術中吸引量）はそれぞれ 22（15-27）㎝、950（425-6300）ml と組織型により大きく異なり、充実性成分の多い成熟嚢胞性奇形腫に対して漿液性卵巣嚢胞、粘液性卵巣嚢胞では大きさに対して内容量が多い傾向を認めた。腹部手術歴はいずれの症例でも認めなかったが、症例 6 は 15 ㎝の漿液性嚢胞腺腫に 4cm の内膜症性嚢胞の合併あり、骨盤内に右卵巣と右広間膜の内膜症性癒着（rASRM 分類 28 点）を認めた。同症例は癒着剥離のために左下腹部に 5mm トロカーを 1 カ所追加し、3 ポートによる LAC を行った。症例 7 は両側の成熟嚢胞性奇形腫であり、症例 6、7 以外は片側性の非内膜症性嚢胞であった。

表 2 に示すように手術時間（分）の中央値(範囲)は 91.5（50-143)、術中出血量(ml)の中央値（範囲）は 82（10-277)であった。創部の合計の長さ（cm）の中央値（範囲）は 3.75（3.0-5.5)であり、恥骨上創部単独の長さ（cm）の中央値（範囲）は 3.0(2.5-5.0)であった。腹腔内漏出、開腹術への移行、術中術後合併症（臓器損傷、大量出血、感染症)は両群ともみられなかった。ポート数は基本 2 ポートで、癒着剥離を要した症例 6 を含む 2 症例を 3 ポートで行った。外れ値をとった症例は、手術時間において症例 6、恥骨上創部大きさにおいて症例 10 であった。

術後病理組織所見は、表 3 に示すように、成熟嚢胞性奇形腫、粘液性嚢胞腺腫、漿液性嚢胞腺腫の順に割合が多かった。術後の病理組織で判明した粘液性境界悪性腫瘍が 1 例あり、追加で腹腔鏡下患側付属器摘出術を要した。

考察

一般に巨大卵巣嚢胞に対しての腹腔鏡アプローチが難しい理由は、術野スペースの確保の難しさと嚢胞破裂や内容液漏出のリスクであるが、LAC は卵巣嚢胞内容液を漏出することなく嚢胞を縮小させ卵巣を体外へ牽引することで、腹腔鏡操作で懸念される嚢胞破裂を回避することができ、嚢胞剥離や卵巣修復は体外で行うため、開腹手術と遜色ない方法である。卵巣癒着で卵巣を完全に体外へ牽引できない場合は、左下腹部トロッカーを追加し腹腔鏡下で癒着を剥離する。腹腔鏡下で一部剥離したのち、卵巣の体外牽引でさらに癒着剥離が進む利点もある。さらに LAC では本結果から示されるように、小切開創より体外での嚢胞摘出、縫合修復を行うことにより、全腹腔鏡下手術に比べて大幅な時間の短縮と全開腹手術に比べて圧倒的な創部の大きさの縮小を図れる。

図 4 に組織型による嚢胞大きさと内容量の相関、図 5 に組織型による手術時間と出血量の相関を示した。手術時間において外れ値をとった症例 6 は、15cm の漿液性嚢胞腺腫に 4cm の内膜症嚢胞が合併し後腹膜に内膜症性癒着を認めたため、左下腹部トロッカーを 1 カ所追加し癒着剥離を行い、同様の組織型である症例 3 の 22 ㎝大の漿液性嚢胞腺腫に比べて手術時間が延長した。しかし本症例のメインは漿液性嚢胞腺腫であり、出血量は症例 3、6 ともに 30ml 未満と少量であった。術中出血量においては、外れ値は認めないが症例による差がみられた。出血量が 200ml を超えた症例は、症例 10 の術後判明した粘液性境界悪性腫瘍と症例 7 の 16 ㎝と 8 ㎝の両側成熟嚢胞性奇形腫の症例であり、出血量は組織型と全体の嚢胞の大きさの複合要因に起因すると考えられた。症例 1、5、9 の粘液性嚢胞腺腫および症例 10 の粘液性境界悪性腫瘍の出血量、手術時間は、ともに大きさと内容量に影響していると考えられた。症例 4、7、8 の成熟性嚢胞奇形腫は同様の手術時間であるが、出血量が少ない症例 4 は、BMI が低くかつ片側性で術中吸引量より液体成分の内容量が多く充実性成分が少ないことによると考えられた。反対に成熟性嚢胞奇形腫の中で出血量が多い症例 7 は両側性で全体の大きさが大きく、かつ液体成分が少なく充実成分が多いことによると考えられた。

創部の大きさは恥骨上創部単独で中央値 3.0cm で、最大でも外れ値をとる症例 10 の 5.0cm が 1 例と上腹部に至る大きさの卵巣嚢胞に対して臨床的にも十分小さい創部の大きさと考えられた。

症例により手術時間、出血量、創部大きさの差は認めるものの、組織型によらず対象の全症例において、術中・術後合併症（臓器損傷、大量出血、感染症）、腹腔内漏出、開腹移行の症例は認めていないこと、また十分な低侵襲性が保たれていることより、上腹部に至る非内膜症性巨大卵巣嚢胞に対して LAC は有用である可能性が示唆された。

なお、術後の病理組織所見で境界悪性腫瘍が判明した症例を 1 例(症例 10)認め、術後腹腔鏡下患側付属器摘出術を追加した。追加手術で患側卵巣に病変の残存はなく、腹腔内検索および術前術後腹水細胞診は陰性であった。手術当時 17 歳であったが、現在まで術後 35 か月間の経過観察中再発を認めていない。術前で良性の診断であっても巨大卵巣嚢胞の中には一定の割合で境界悪性腫瘍が混在する。境界悪性腫瘍の扱いについては特に妊孕性温存の観点から中長期的な結論はでていないが [11-13]、現時点での産婦人科内視鏡手術ガイドラインでは破綻を前提とした手術は推奨しないものの個別化された条件の中では開腹手術と並ぶ選択して推奨されている [3]。当院では術前に良性卵巣腫瘍の診断で LAC を施行し、術後の病理組織所見で境界悪性腫瘍が判明した場合に術前・術後の腹水細胞診陰性を確認の上、追加の腹腔鏡下患側付属器摘出術と腹腔内検索を行っている。術前診断で良性卵巣腫瘍であっても、術後病理組織で境界悪性腫瘍の診断となることもあり、初回手術から想定した手法が重要である。境界悪性腫瘍においては腹腔内の病巣インプラントや患側病巣遺残が問題となるため、初回手術が患者にとって腹腔内転移の要因とならない事が前提である。LAC は嚢胞内容液の腹腔内漏出を予防し、卵巣嚢胞剥離摘出と卵巣修復を体外で用手的に行うことで、腹腔内への病巣飛沫の可能性が抑えられ、開腹手術に遜色ない卵巣手術をすることが可能と考える。

結論

我々の探索的検討の結果は、上腹部に至る非内膜症性巨大卵巣嚢胞に対しての LAC は手術時間、出血量、有害事象において臨床的に安全性、有効性に明らかな問題はなく、低侵襲に手術を安全に行うことができることが示唆された。卵巣嚢胞に対しての腹腔鏡アプローチについては、大きさの制限のコンセンサスはないが、適切な症例の選択と工夫により特に若年女性の上腹部に至る非内膜症性巨大卵巣嚢胞に対して LAC は有用と考えられる。

すべての著者は開示すべき利益相反はない。
（なお、本論文の要旨は第 60 回日本産科婦人科内視鏡学会学術講演会（2020 年 12 月 WEB 開催）にて発表した。）

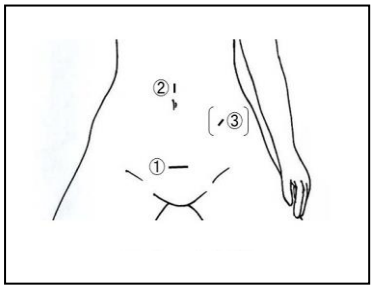

図 1. トロッカー配置

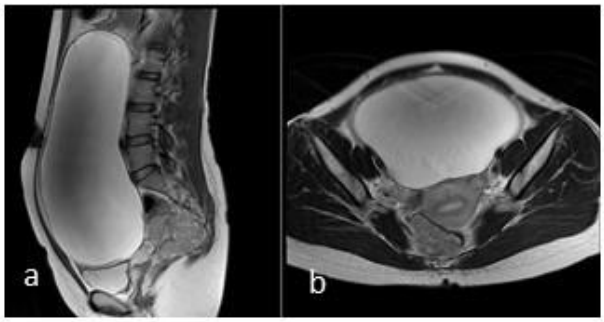

図 2. MRI (T2 協調)　a: 矢状断　b:水平断
臍上 13cm、長径 27cm の単房性嚢胞充実構造なし

図 3. LAC 術式

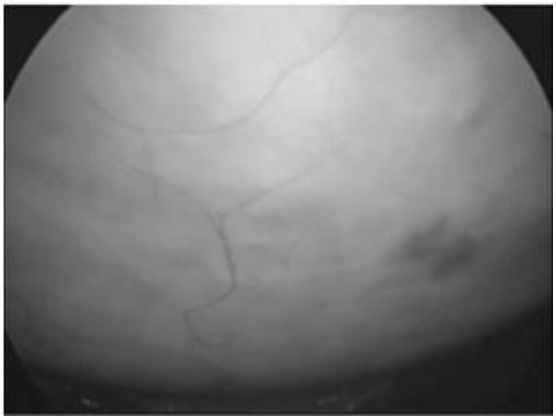

腹腔内は大きな嚢胞で選挙され操作 space がとれない



S. A. N. D. バルーンカテーテル®で内容液を排液し、
腹腔内に space を作る

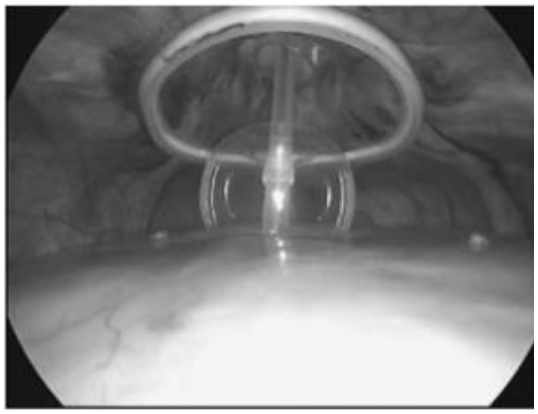

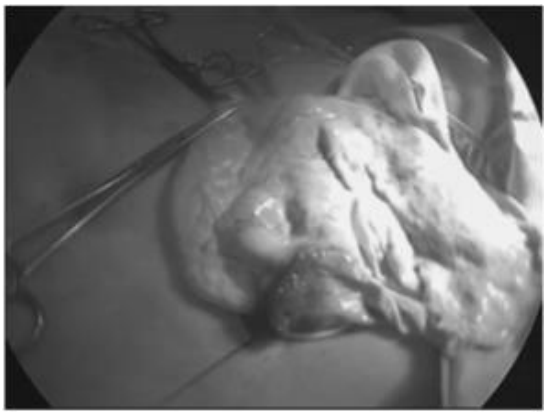

縮小した時点で小切開創により体外へ牽引し、嚢腫摘出



残存卵巣を体外で縫合修復

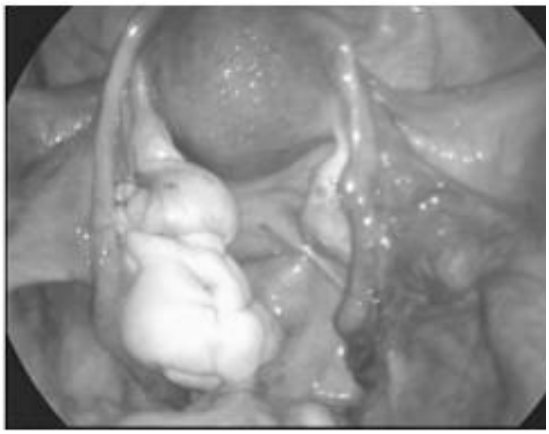

腹腔鏡下で確認

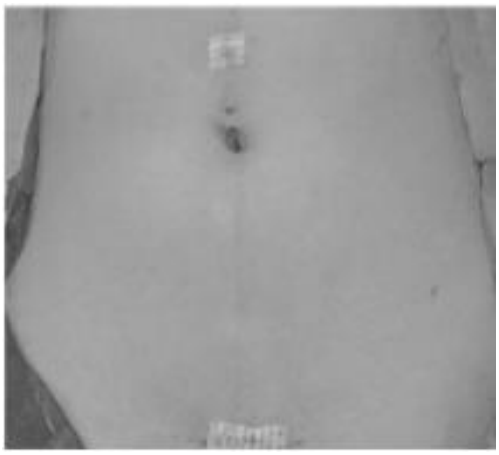

創部 4cm+5mm

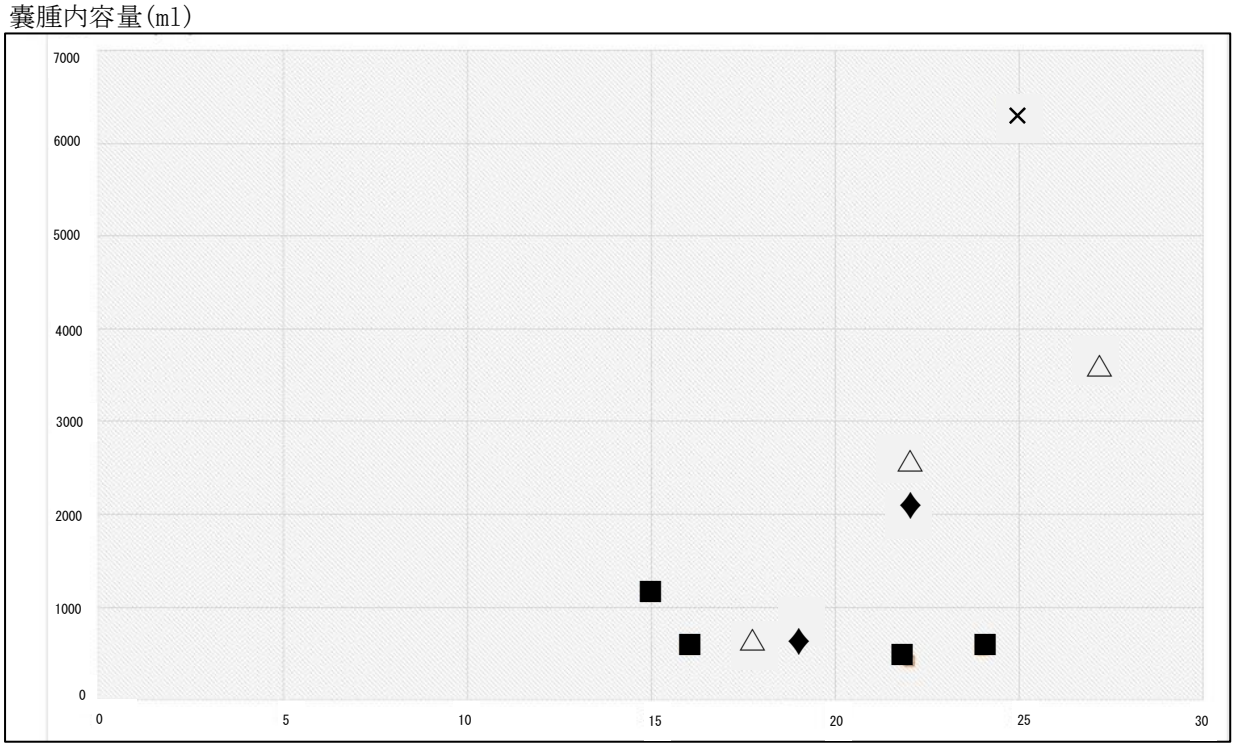

図 4. 組織型による嚢胞大きさと内容量

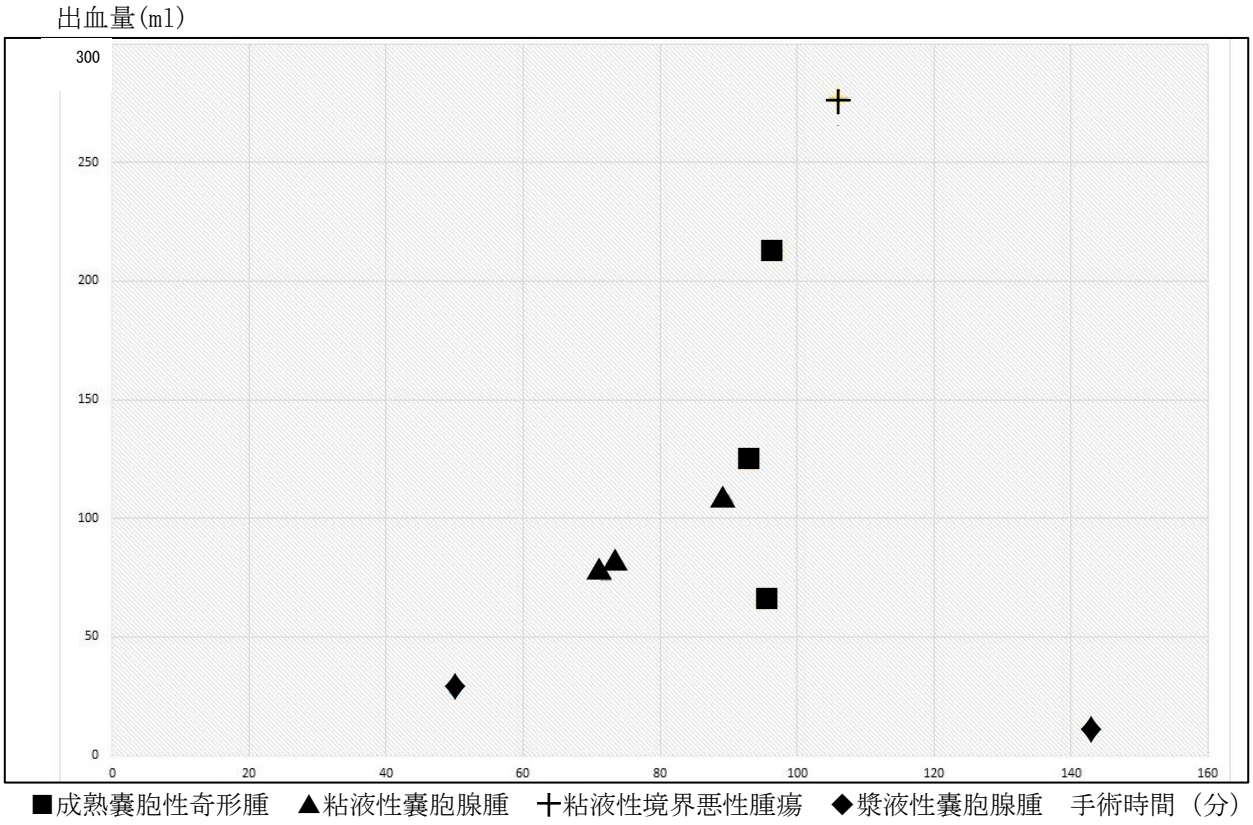

図 5. 組織型による手術時間と出血量

表1. 患者背景

症例	年齢	BMI	嚢腫径合計(cm)	嚢腫内容量合計(ml)	腹部手術歴	骨盤内癒着	術前診断	術後病理組織
1	33	38.4	18	750	-	-	S	M
2	18	21.6	22	425	-	-	D	D
3	28	17.6	22	2100	-	-	S	S
4	13	18.3	15	1150	-	-	D	D
5	22	25.1	22	2500	-	-	M	M
6	46	30.0	*19（15+4）	*750	-	+	S/EM	S/EM
7	20	17.6	*24（16+8）	*550	-	-	D/D	D/D
8	37	27.2	16	580	-	-	D	D
9	25	23.4	27	3740	-	-	S	M
10	17	21.4	25	6300	-	-	M	MBT
中央値（範囲）	23.5 (13-46)	22.5 (17.6-38.4)	22 (15-27)	950 (425-6300)				

S:漿液性嚢胞腺腫 M:粘液性嚢胞腺腫 D:成熟嚢胞性奇形腫 EM:子宮内膜症性嚢胞 MBT:粘液性境界悪性腫瘍
症例6、7は両側性卵巣嚢胞。症例6はSが15cm、EMが4cm。*両側嚢胞の合計

表2. 結果

症例	手術時間（分）	出血量（ml）	#術中・術後合併症	腹腔内漏出	開腹移行	ポート数	創部大きさ合計(cm)	恥骨上創部大きさ（cm）	術後病理組織
1	73	82	-	-	-	3	4.0	3.0	M
2	89	*	-	-	-	2	3.5	3.0	D
3	50	27	-	-	-	2	3.5	3.0	S
4	95	65	-	-	-	2	3.5	3.0	D
5	72	76	-	-	-	2	3.5	3.0	M
6	143	10	-	-	-	3	4.5	3.5	S/EM
7	97	212	-	-	-	2	4.0	3.5	D/D
8	93	123	-	-	-	2	3.0	2.5	D
9	90	108	-	-	-	2	4.5	4.0	M
10	106	277	-	-	-	2	5.5	5.0	MBT
中央値（範囲）	91.5 (50-143)	82 (10-277)				2	3.75 (3.0-5.5)	3.0 (2.5-5.0)	

#:臓器損傷、大量出血、感染症　　＊欠損データ
S:漿液性嚢胞腺腫 M:粘液性嚢胞腺腫 D:成熟嚢胞性奇形腫 EM:子宮内膜症性嚢胞 MBT:粘液性境界悪性腫瘍

表3. 術後病理組織

漿液性嚢胞腺腫(S)-例(%)	2 (20%)
粘液性嚢胞腺腫(M)-例(%)	3 (30%)
成熟嚢胞性奇形腫(D)-例(%)	4 (40%)
粘液性境界悪性腫瘍(MBT)-例(%)	1 (10%)

文献

1) Kincey J, Westin SN, Zhao B, et al.: Surgical removal of a gigantic abdominal mass: A multidisciplinary approach. Obstet Gynecol 117(2 Pt2):508–512, 2011

2) Ueda S, Yamada Y, Tsuji Y, et al.:Giant abdominal tumor of the ovary. J Obstet Gynaecol Res 34:108–111, 2008

3) 産婦人科内視鏡手術ガイドライン 2019年版

4) Medeiros LRF, Rosa DD, Bozzetti MC, et al. Laparoscopy versus laparotomy for benign ovarian tumor. Cochrane Database of Systematic Reviews 15(2): CD004751, 2009

5) Salem HAF. Laparoscopic excision of large ovarian cysts. J Obstet Gynaecol Res 28(6):290–294, 2002

6) Alobaid A, Memon A, Alobaid S, et al.: Laparoscopic Management of Huge Ovarian Cysts. Obstet Gynecol Int 2013: 380854, 2013

7) Goh SM, Yam J, Loh SF, et al.: Minimal access approach to the management of large ovarian cysts. Surg Endosc Other Interv Tech 21:80–83, 2007

8) Panici PB, Palaia I, Bellati F, et al.: Laparoscopy compared with laparoscopically guided minilaparotomy for large adnexal masses: A Randomized Controlled Trial. Obstet Gynecol 110: 241-248, 2007

9) Panici PB, Muzii L, Palaia I, et al.: Minilaparotomy versus laparoscopy in the treatment of benign adnexal cysts: A randomized clinical study. Eur J Obstet Gynecol Reprod Biol 133: 218-222, 2007

10) 伊熊健一郎、子安保喜、山田幸生、他：腹腔鏡下卵巣嚢腫核摘出術－体外処理法の経験から－．日本産科婦人科内視鏡学会雑誌 10:23-28, 1994

11) Faluyi O, Mackean M, Gourley C, et al.: Interventions for the treatment of borderline ovarian tumours. Cochrane Database of Systematic Reviews 8(9): CD007696, 2010

12) Ţarcă E, Ciomaga B, Savu B, et al.: Borderline ovarian cyst treated by laparoscopic surgery: clinical case report and literature review. Rom J Morphol Embryol 56: 1529–1534, 2015

13) Song T, Kyu M, Wook Y, et al. Gynecologic Oncology Minimally invasive compared with open surgery in patients with borderline ovarian tumors. Gynecol Oncol 145: 508–512, 2017

「小切開・鏡視外科学会雑誌」投稿規定

本誌は，小切開・鏡視外科手術などに関する論文で，他誌に発表されていないもので和文または英文掲載とします。

投稿論文の採否は査読制によって決定いたします。また編集方針に従って原稿の加筆，削除などをお願いすることがありますので，あらかじめご了承ください。

著者校正は原則として1度行います。共著の場合は校正者を指定してください。

なお，本誌に掲載された論文の著作権は，本学会に所属します。

■論文区分と原稿枚数について

400字詰原稿用紙換算（表紙，要旨，図表の説明を含む）

原　　著	30枚以内
総　　説	30枚以内
症例報告	15枚以内
短　　報	10枚以内

＊図・表・写真は1枚につき原稿用紙1枚分として枚数より差し引いてください。

■原稿執筆について

原稿の構成は，表紙①②，英文要旨，本文，文献，表，図の説明，図としてください。和文要旨は不要です。

1. 表紙①には論文区分，和文の表題，著者名，所属，簡略した表題（running title用）を記入して下さい。最後に連絡先＊（住所・電話番号・FAX番号・E-mailアドレス）を明記してください。

2. 表紙②には英文の表題，著者名，所属を記入してください。

3. 英文要旨は，A4ダブルスペース，200words以内でまとめてください。最後に英語のkey words（5語以内）を付けてください。

4. 本文は，「はじめに」「対象・方法」（症例の場合は「症例」）「結果」「考察」の順とし，「まとめ」（結語）は必要と考えられたらつけてください。

a. 新かなづかいで句読点は正確に付けてください。
b. 単位の表示はmm，cm，ml，dl，l，μg，mg，kg，pH，N/10など標準的な表現でお願いします。
c. 略語を用いて結構ですが，初出には正確に正式の用語を用い，（以下……と略す）と明記してください。

5. 文献は主要のもののみ，原則として20点以内にしてください。

a. 順序は引用順として文中に肩付き番号をつけ，本文の末尾に番号順でまとめてください。
b. 誌名を略記する場合，本邦のものは日本医学図書館協会編・日本医学雑誌略名表により，外国のものはIndex Medicus所載のものに従ってください。

◆雑誌の場合

著者名（3名まで，それ以上は“他”または“et al:”とする）：題名．雑誌名　巻：頁（始めと終わり），発行年

＜例＞　1）Hashimoto D，Shouji M:Development of a fogless scope and its analysis using infrared rediation pyrometer．Surg Endosc 11：805-808, 1997

＜例＞　2）畑瀬哲郎，伊地知盛夫，白水信之，他:小切開・腹腔鏡下手術における卵巣嚢腫内容液防止法．小切開・鏡視外科学会雑誌 1:143-146，2010

◆単行本の場合

著者名（3名，他）：題名．書名，（第何版），（編者名），出版社名，発行地，頁（始めと終わり），発行年

＜例＞　1）木原和徳：イラストレイテッド　ミニマム創内視鏡下泌尿器手術．医学書院，東京，2007.

＜例＞　2）Hashimoto D: Advanced techniques in gasless laparoscopic surgery. World Scientific, Singapore, 1995

＜例＞　3）Higgins CC, Staffon RA: Urinary lithiasis and foreign body. In Urology, 2nd ed., edited by Campbell. M. F., W. B. Saunders Co., Philadelphia, pp. 681-690, 1963

6. 図（写真も含む）・表については本文中に貼り付けないで，図表番号を記してください。

a. 図・表は可能な限り日本語で表記してください。
b. 写真はそのまま印刷できる鮮明なものをお願いします。また、写真も図として番号をつけて下さい
c. カラー印刷をご希望の場合は実費をいただきます。

■掲載誌および別刷について

1. 掲載は原則として無料です。
2. 採用論文の著者（筆頭者のみ）には，掲載誌を1部進呈いたします。
3. 掲載論文には別刷30部を無料進呈いたします。
4. それ以上の別刷をご入用の場合は，50部単位で実費にて作製いたします。必要部数を校正の際にお知らせください。

■原稿送付・問合せ先

原稿は，文字原稿，表，図すべてをWordファイルまたはPDFファイルにまとめてE-mailに添付の上，送付してください。

〒160-0022　東京都新宿区新宿1-24-7-920
一般社団法人アカデミアサポート内
日本小切開・鏡視外科学会事務局
TEL：03-5312-7686
FAX：03-5312-7687
E-mail：lemis@academiasupport.org
http://www.academiasupport.org/lemis/index.html

＊この紙面にてご提供いただきましたメールアドレス等の個人情報は，小切開・鏡視外科学会雑誌に関する連絡以外には利用いたしません。また，当学会以外の第三者に提供されることもありません。個人情報の利用を停止したい場合は，その旨を上記までお知らせください。直ちに停止いたします。

編集委員長　橋本大定
編集委員　井坂惠一　石川正志　大坪毅人　小高明雄　木原和徳　許　俊鋭　佐田尚宏
塩野裕之　清水一雄　谷水長丸　千葉敏雄　永井秀雄　古谷健一　山下浩二

（2020年4月1日更新）

小切開・鏡視外科学会誌

Journal of Lift Endoscopy & Minimal Incision Surgery

Volume 12　No.1

2021 年 6 月 21 日発行

発行　　特定非営利活動法人 日本小切開・鏡視外科学会

発行者　古谷　健一

制作　　特定非営利活動法人 日本小切開・鏡視外科学会事務局

〒160-0022 東京都新宿区新宿 1-24-7-920
一般社団法人アカデミアサポート内
Tel：03-5312-7686　Fax：03-5312-7687
E-mail：lemis@academiasupport.org
http://www.academiasupport.org/lemis/index.html

※本誌の著作権は一切学会が所有しています。従って当学会の許諾を得ないで本誌を転載刊行することを禁じます。